Espaço retroperitoneal

Diogo Roriz

Reunião Temática

Serviço de Imagem Médica
Dir: Prof. Doutor Filipe Caseiro Alves

04/10/2015

Índice

1. Introdução

2. Anatomia

3. Sinais radiológicos

4. Principais massas primárias

5. Conclusões

1. Introdução

Anatomia complexa

Espaço clinicamente “escondido”

- Processos patológicos indolentes
- Sinais clínicos subtis e inespecíficos

Importância dos **métodos de imagem (TC e RM)**

Espaço retroperitoneal

2. ANATOMIA

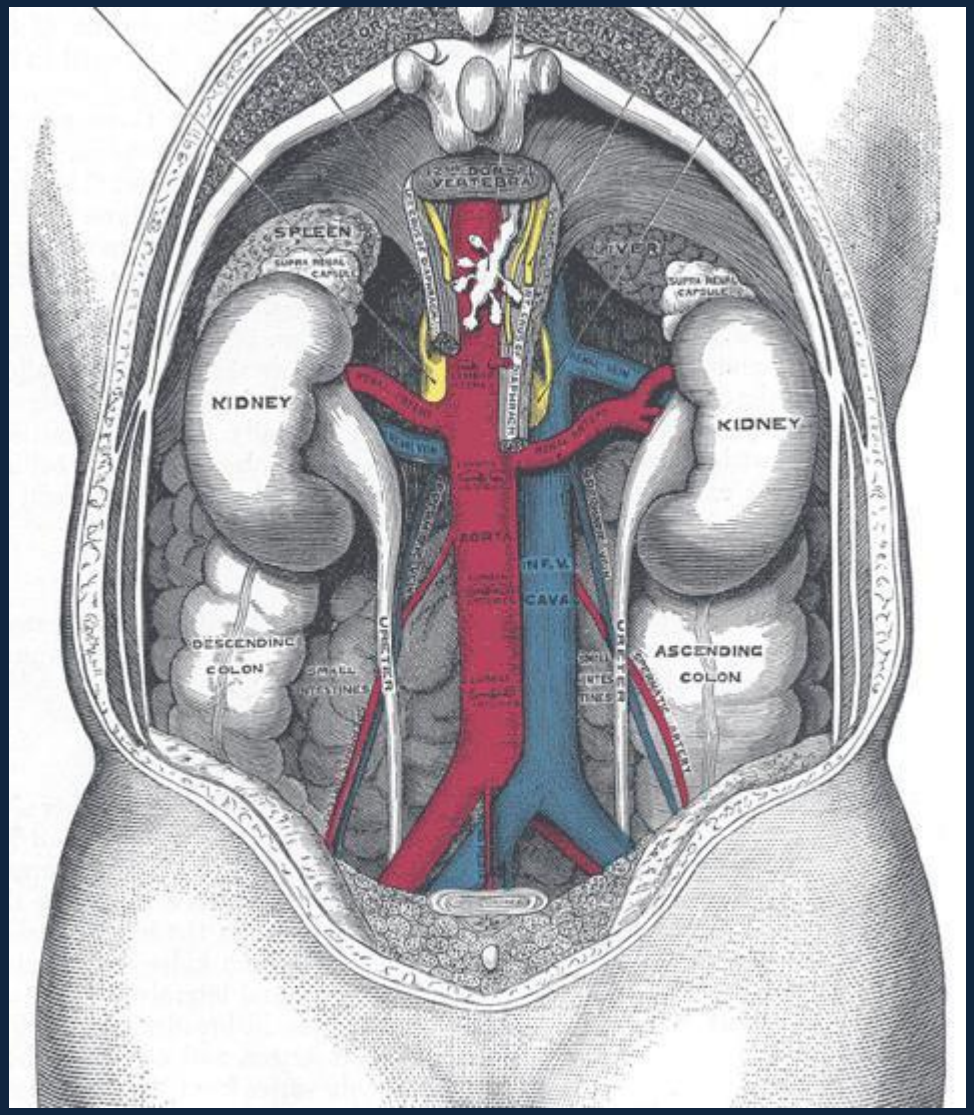

Espaço retroperitoneal **ERP**

Espaço extraperitoneal

Limites

- Superior: Diafragma
- Inferior: Continua-se com a escavação pélvica
- Anterior: Peritoneu parietal posterior
- Posterior: Fáscia transversalis

Espaço retroperitoneal

Compartimentos

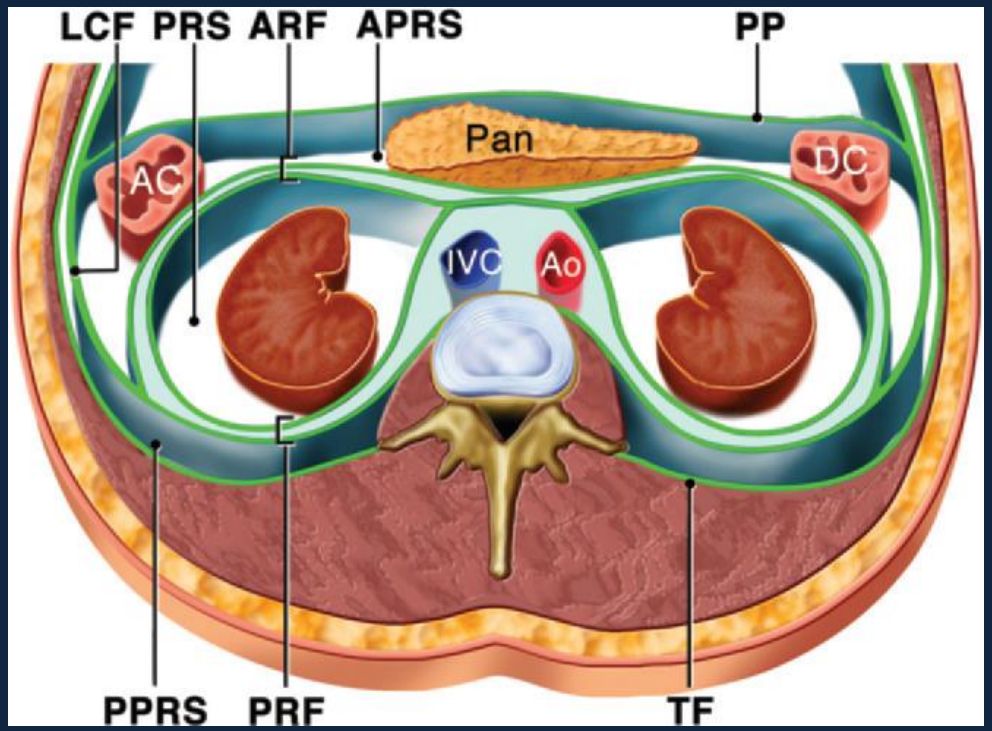

Rajiah, Radiographics (2011)

Três compartimentos:

- Para-renal anterior
- Perirenal
- Para-renal posterior

Espaço retroperitoneal

Compartimentos

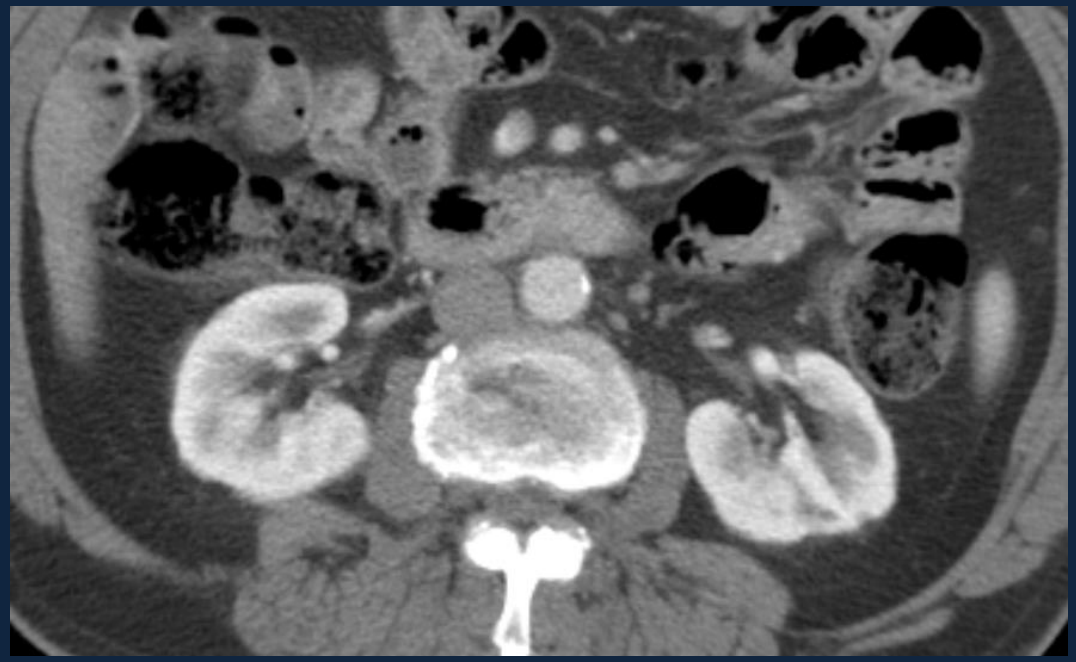

Serviço de Imagem Médica, CHUC

Três compartimentos:

- Para-renal anterior
- Perirenal
- Para-renal posterior

Espaço para-renal anterior

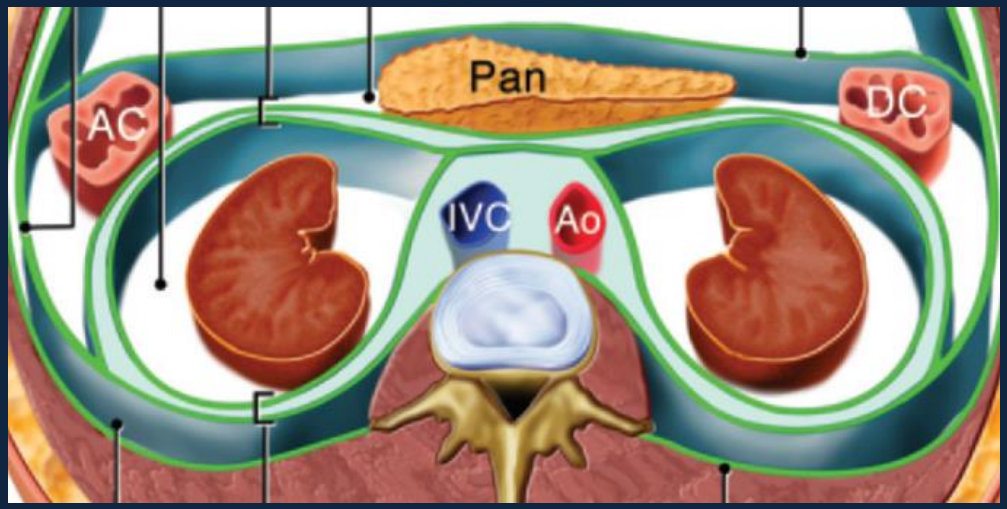

Limites:

- Anterior: Peritoneu parietal posterior
- Posterior: Fáscia renal anterior *(Gerota)*
- Lateralmente: Fáscia lateroconal (Fascia própria de Sappey)

Espaço para-renal anterior

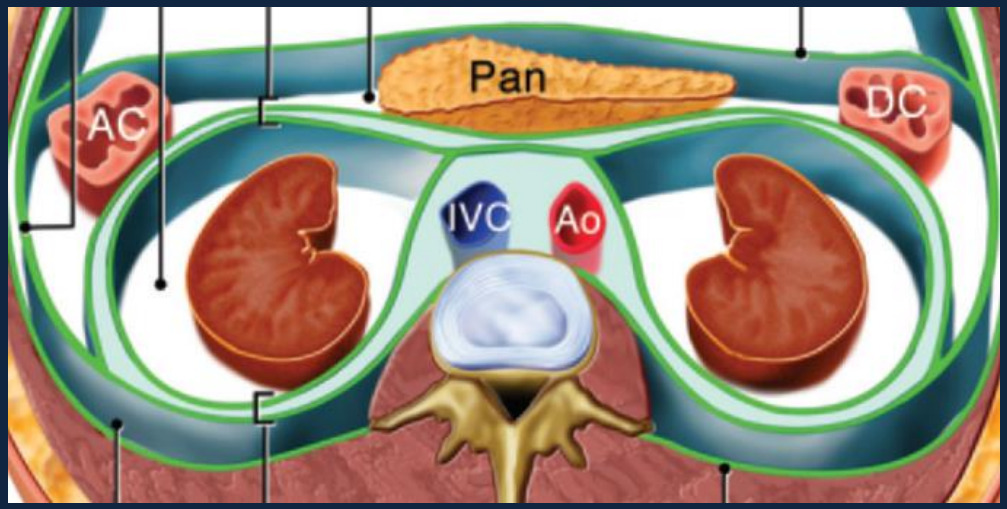

Dois compartimentos:

Espaço pancreatoduodenal: Pâncreas e duodeno

Espaço pericólico: Cólon ascendente e descendente

Continuidade na linha média

Espaço para-renal anterior

Diverticulite

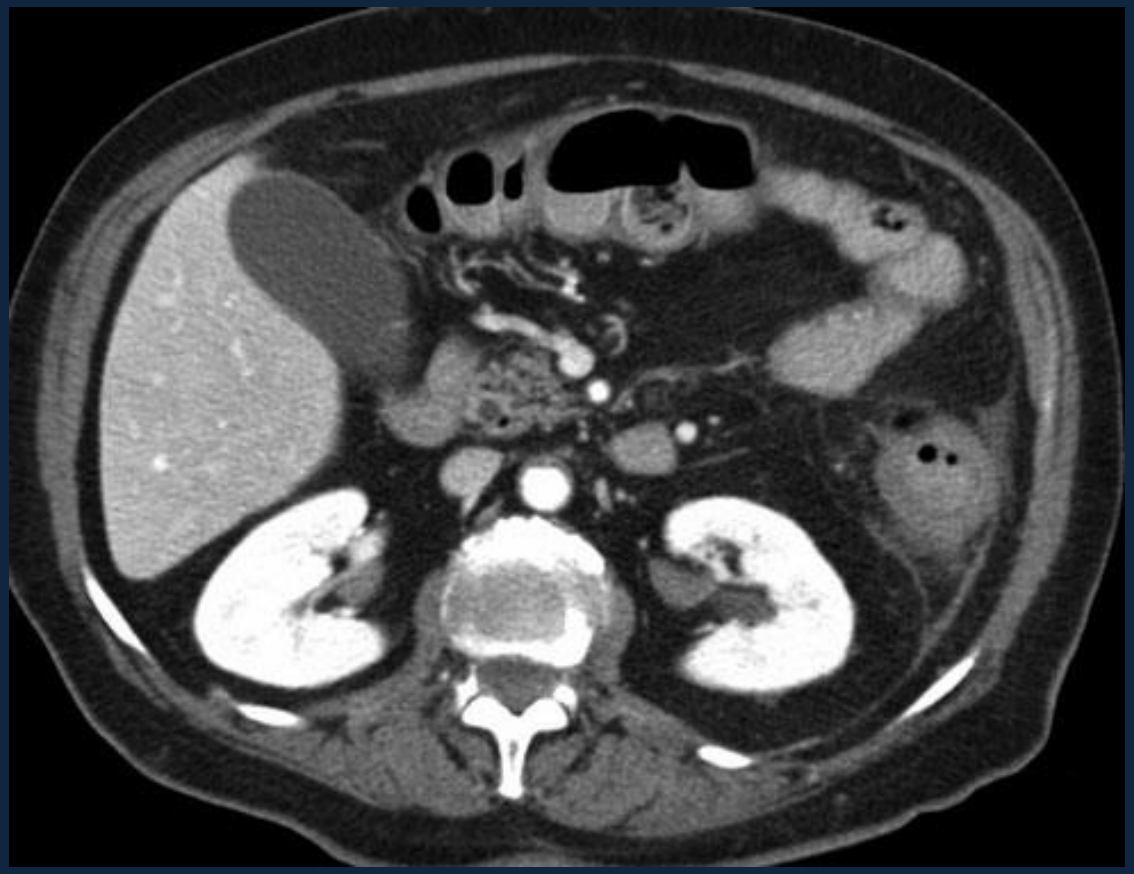

Meyers, Springer (2011)

Espaço para-renal anterior

Perfuração do cólon descendente após colonoscopia

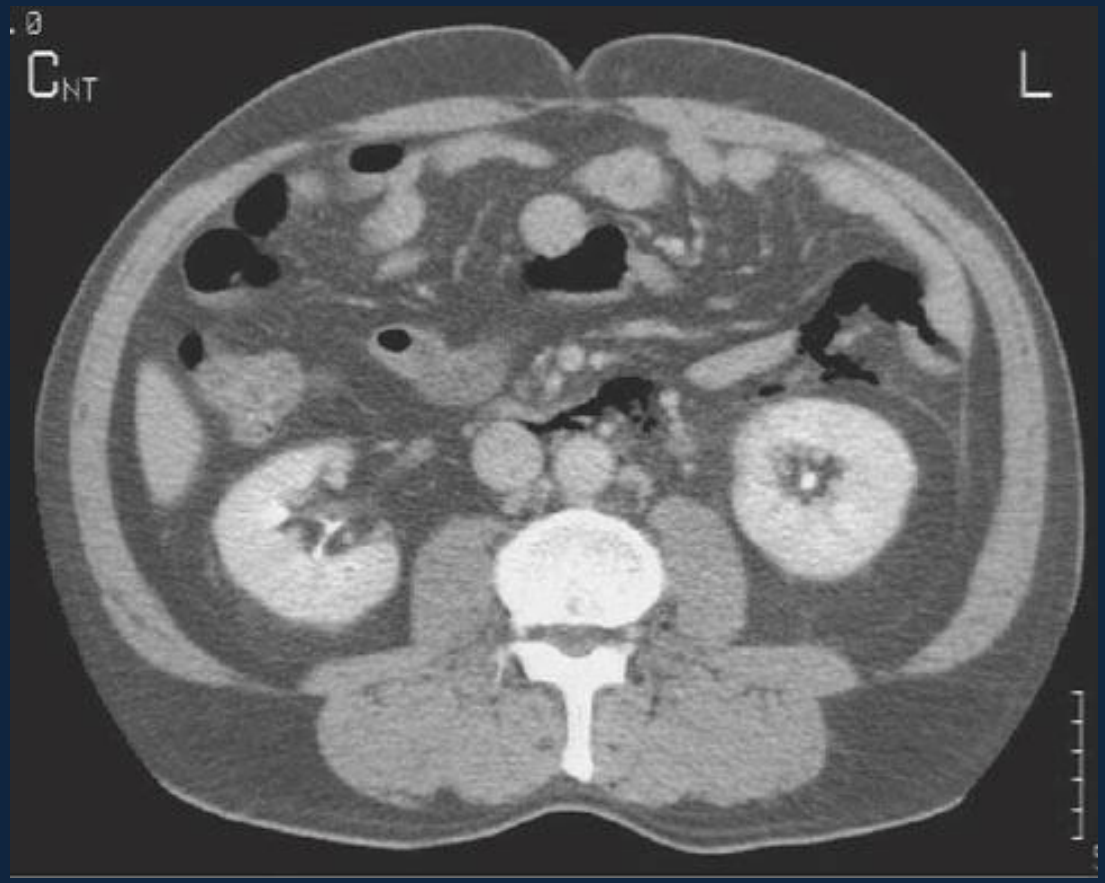

Meyers, Springer (2011)

Espaço para-renal anterior

Pancreatite

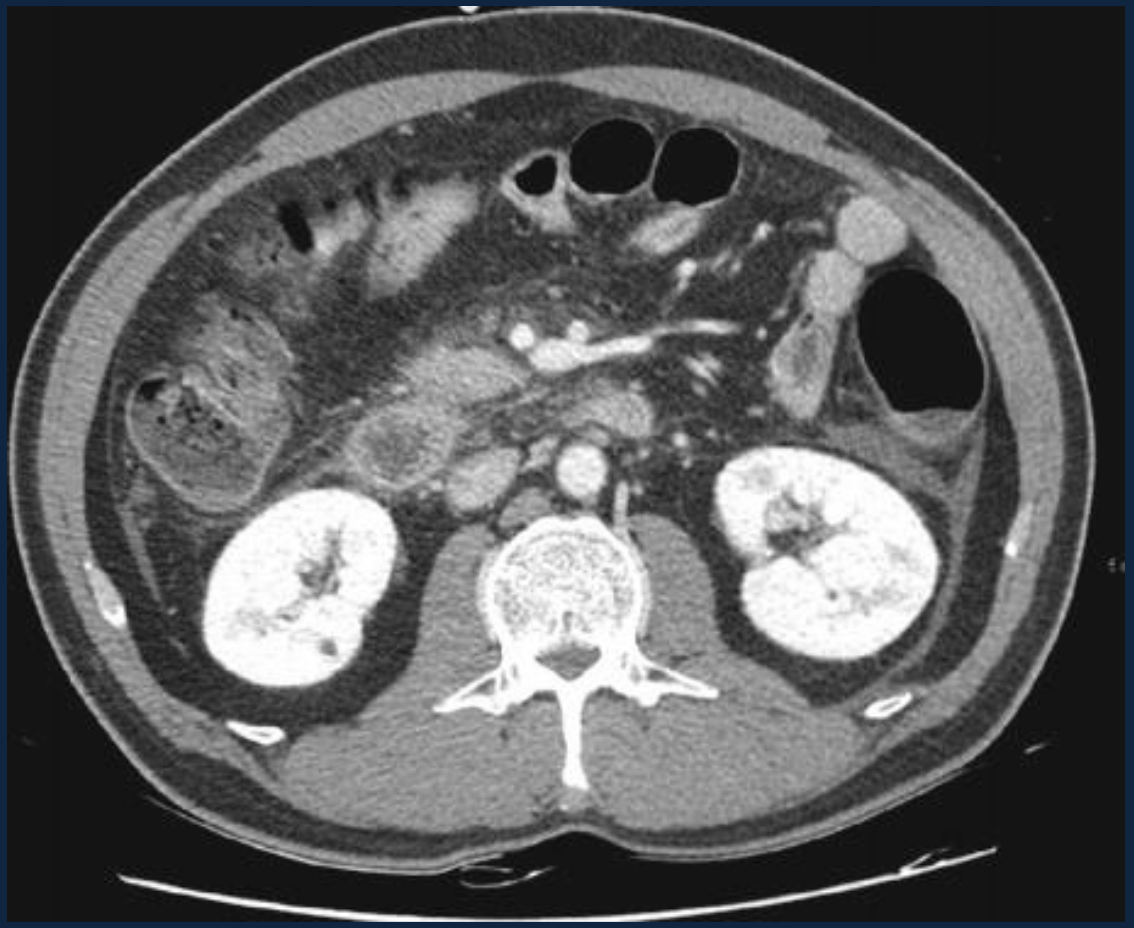

Serviço de Imagem Médica, CHUC

Espaço para-renal anterior

Continuidade na linha média

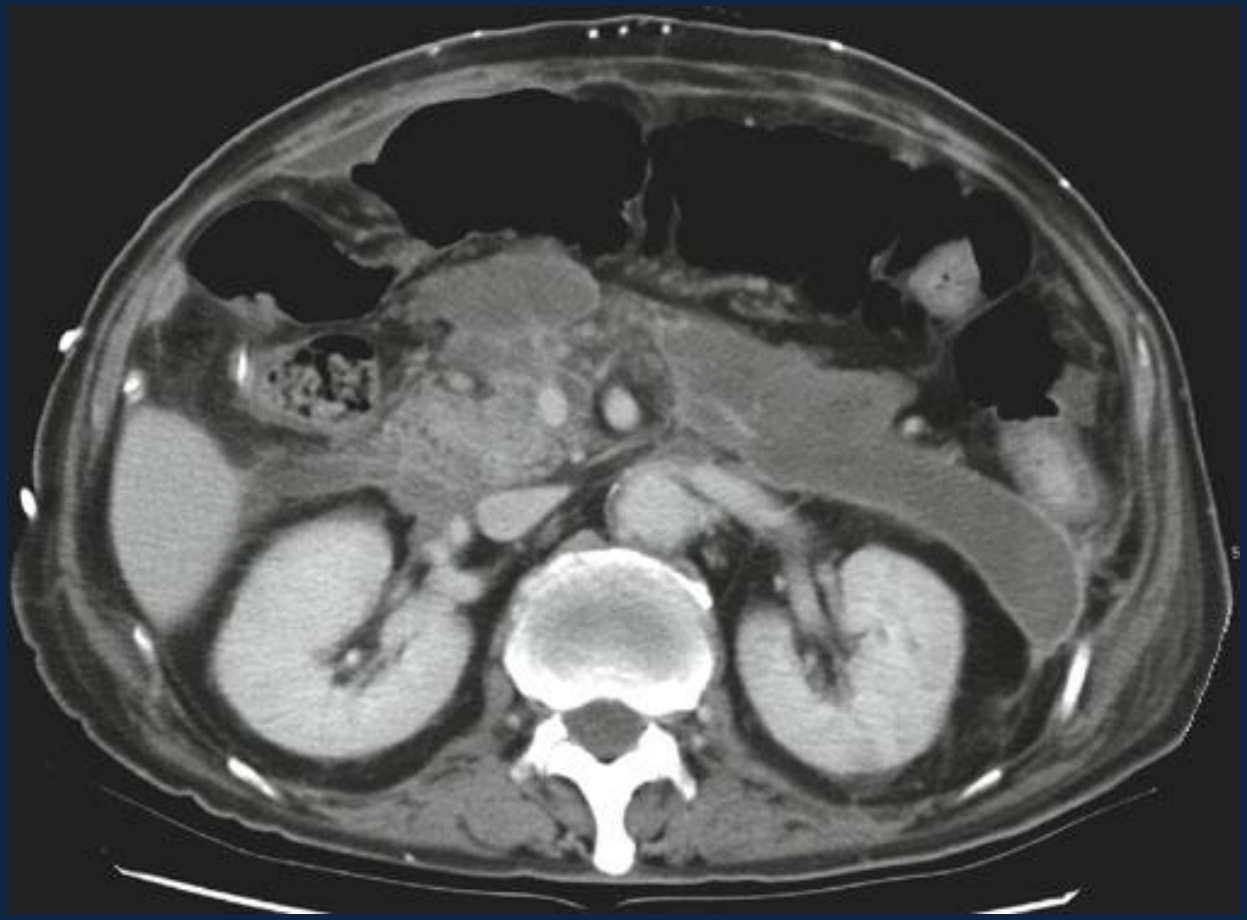

Meyers, Springer (2011)

Espaço perirenal

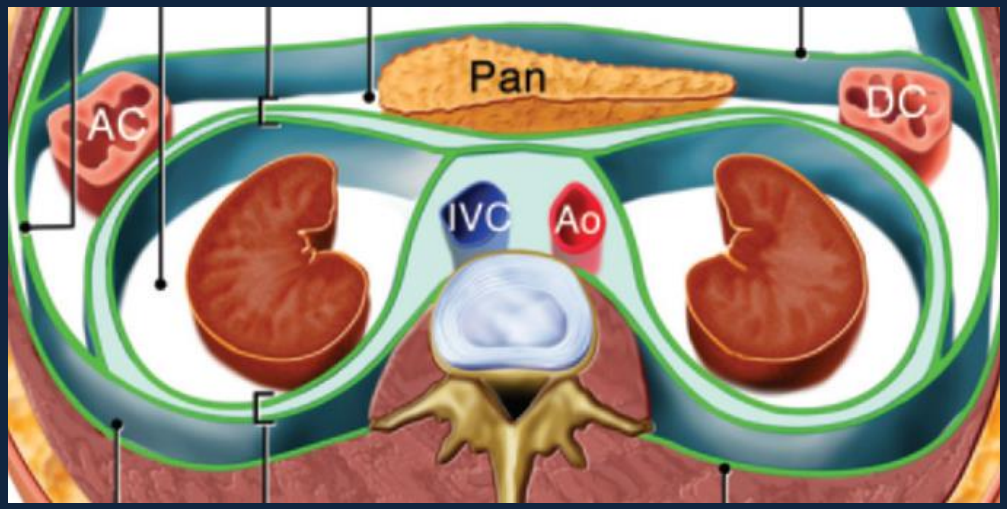

Limites:

- Anterior: Fascia renal anterior *(Gerota)*
- Posterior: Fascia renal posterior *(Zuckerkandl)*
- Internamente funde-se com o psoas e fáscia do quadrado lombar

Espaço perirenal

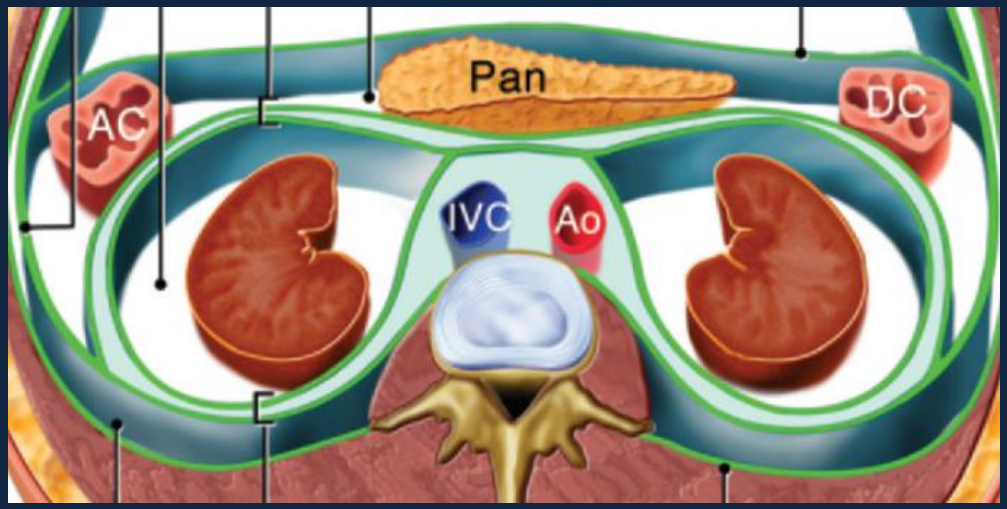

Conteúdo: Rim, ureteres e supra-renais

- Tecido adiposo é assimétrico: sobretudo posterior e lateral

Não é contínuo na linha média

Espaço peri-renal

Hematoma peri-renal

Meyers, Springer (2011)

Espaço perirenal

Considerações

Dois defeitos?

- Inferiormente (L3-L5) comunicação contralateral?
  - Inferiormente à origem da mesentérica superior, fluido pode atravessar anteriormente à aorta e VCI
  - (pequenos canais comunicantes?)

- Defeito na fáscia renal anterior, superiormente ao rim e supra-renal direita
  - Comunicação entre espaço perirenal e fígado

Espaço peri-renal

Comunicação fígado e espaço perirenal

Meyers, Springer (2011)

Espaço peri-renal

Fáscia renal posterior

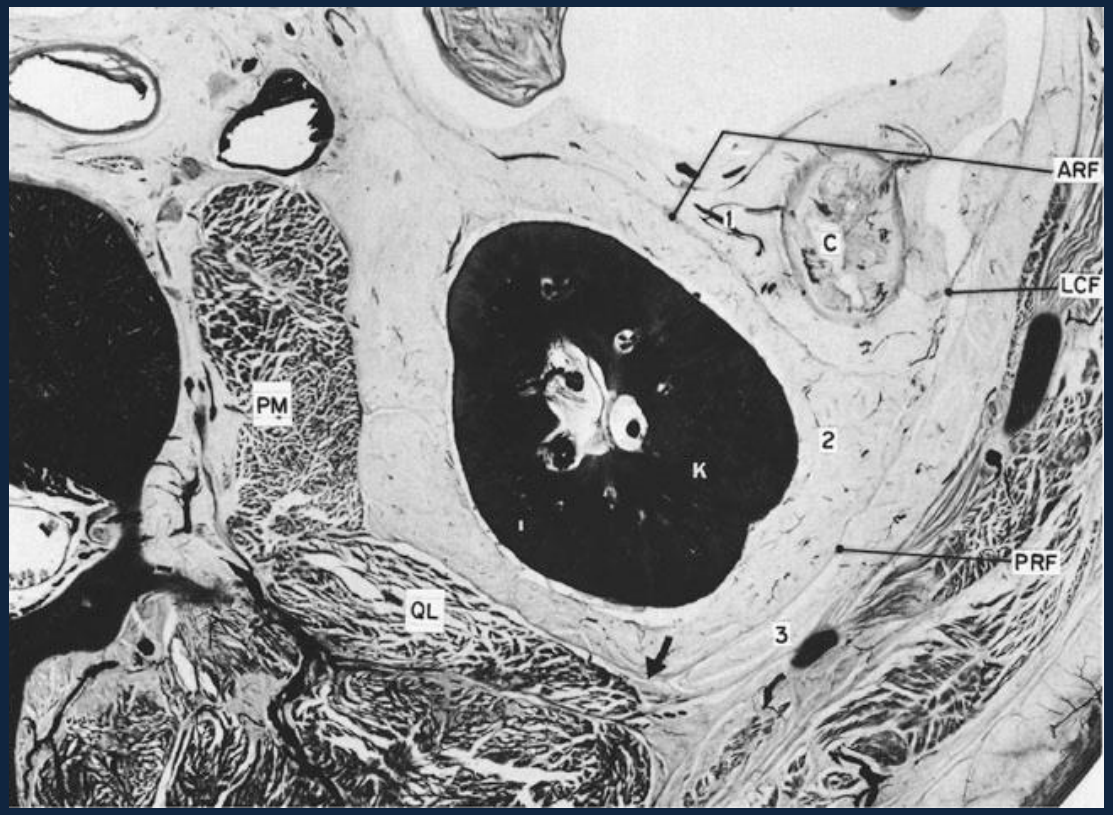

Meyers, Springer (2011)

Serviço de Imagem Médica, CHUC

Fáscia renal posterior

Considerações

Fáscia renal posterior formada por dois folhetos (espaço potencial)

Derrame pode dissecar os dois folhetos

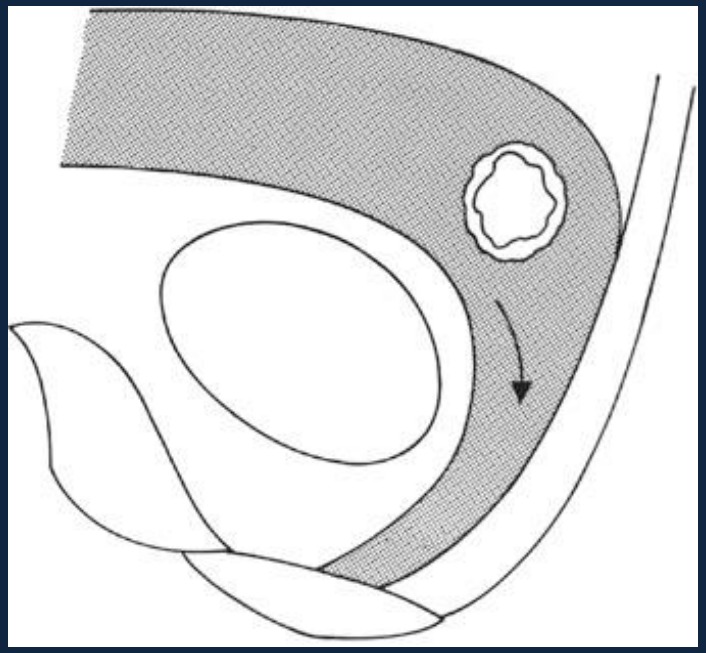

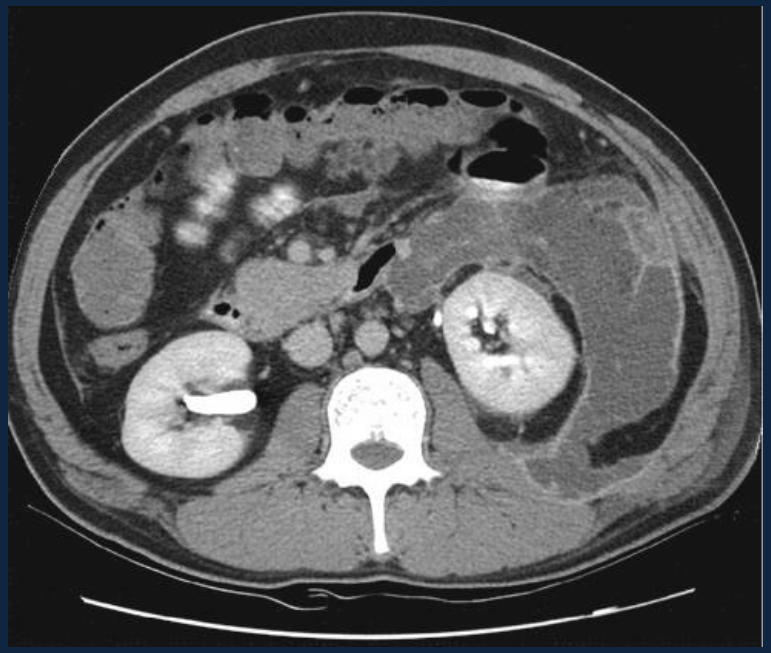

Meyers, Springer (2011)

Sinal de Grey-Turner

Equimose no flanco (esquerda) entre a última costela e a crista ilíaca

Sinal clínico de hemorragia ERP

- Em 2% das pancreatites agudas graves (24-48 h)

Sinal de Grey-Turner

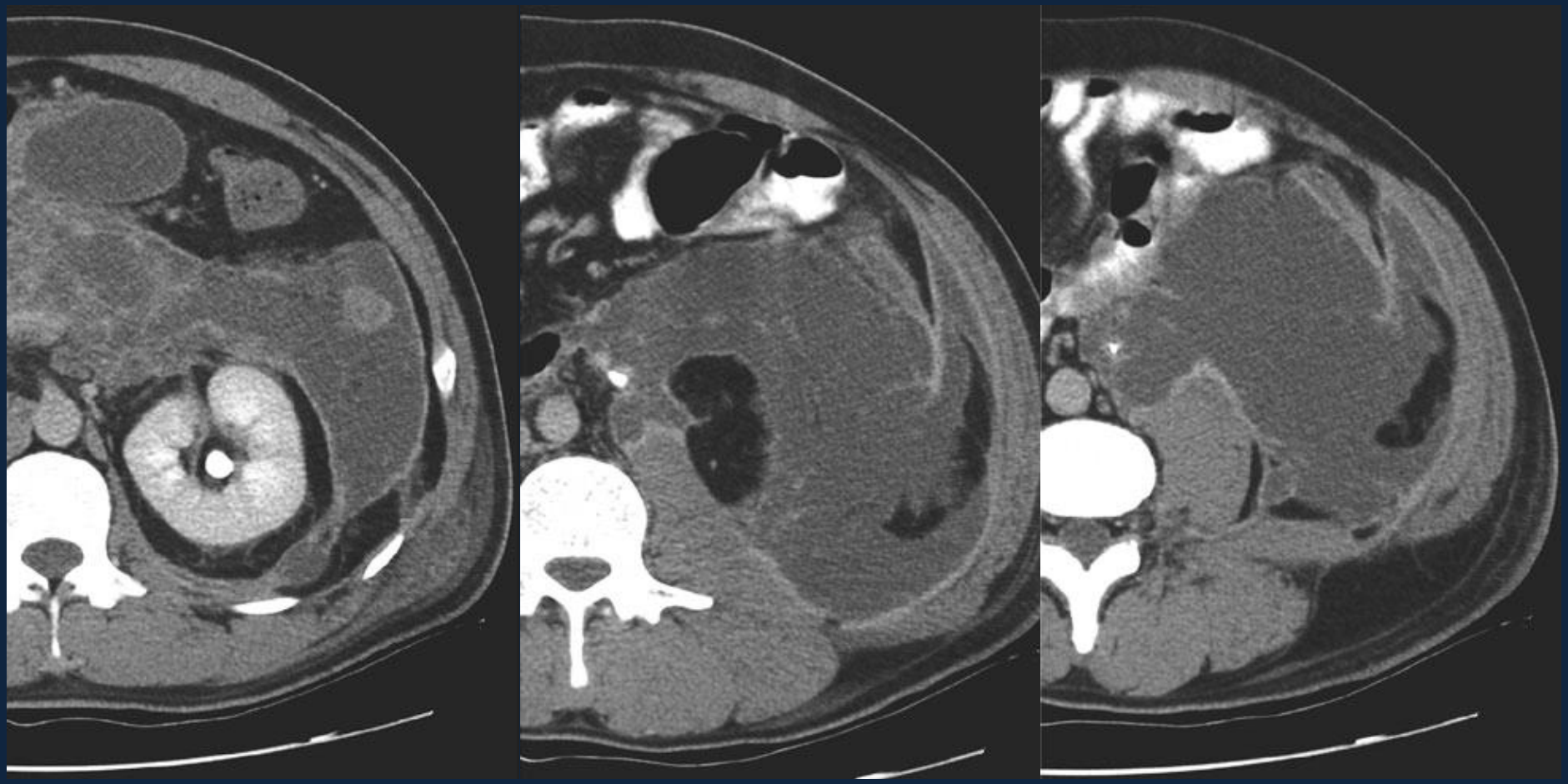

Meyers, Springer (2011)

Espaço retro-peritoneal

Plano sagital

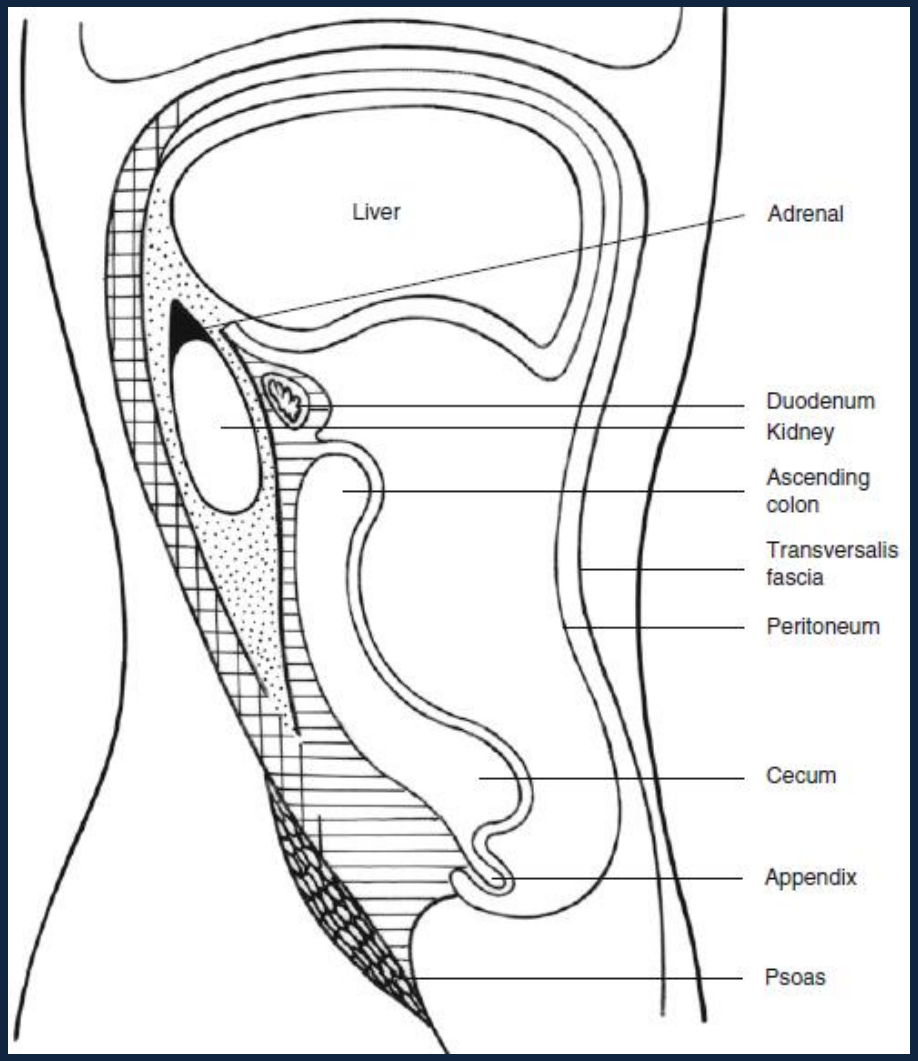

Meyers, Springer (2011)

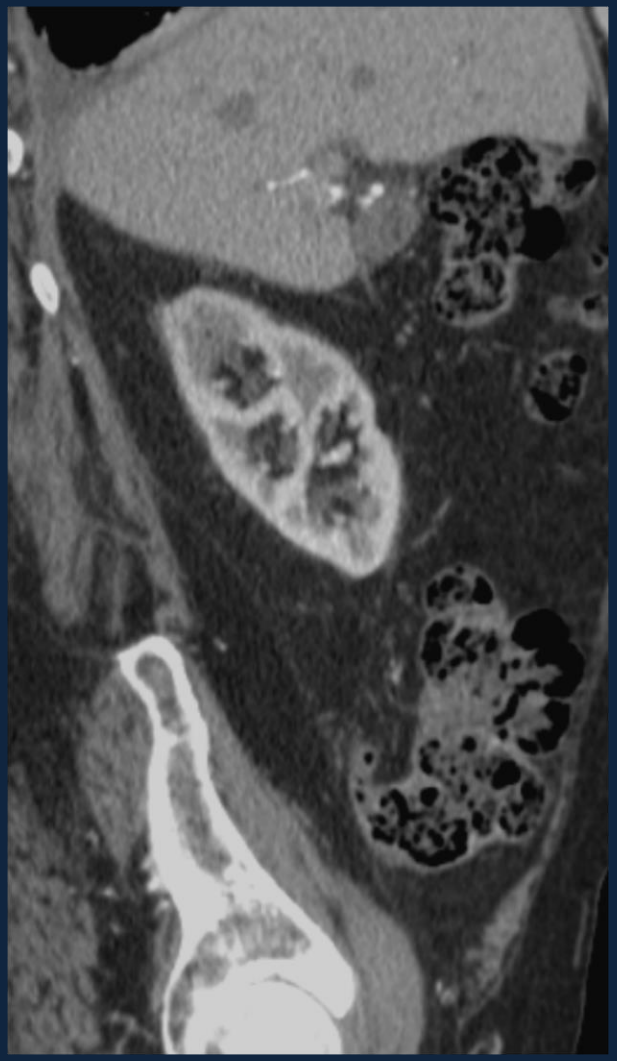

Serviço de Imagem Médica, CHUC

Espaço retroperitoneal

Comunicação entre os espaços para-renais

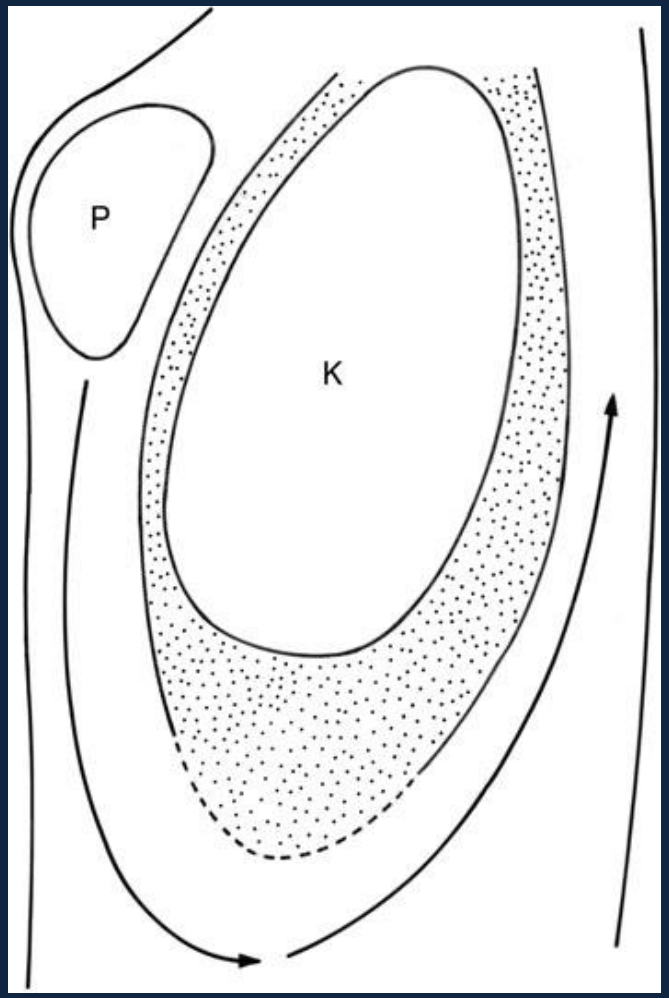

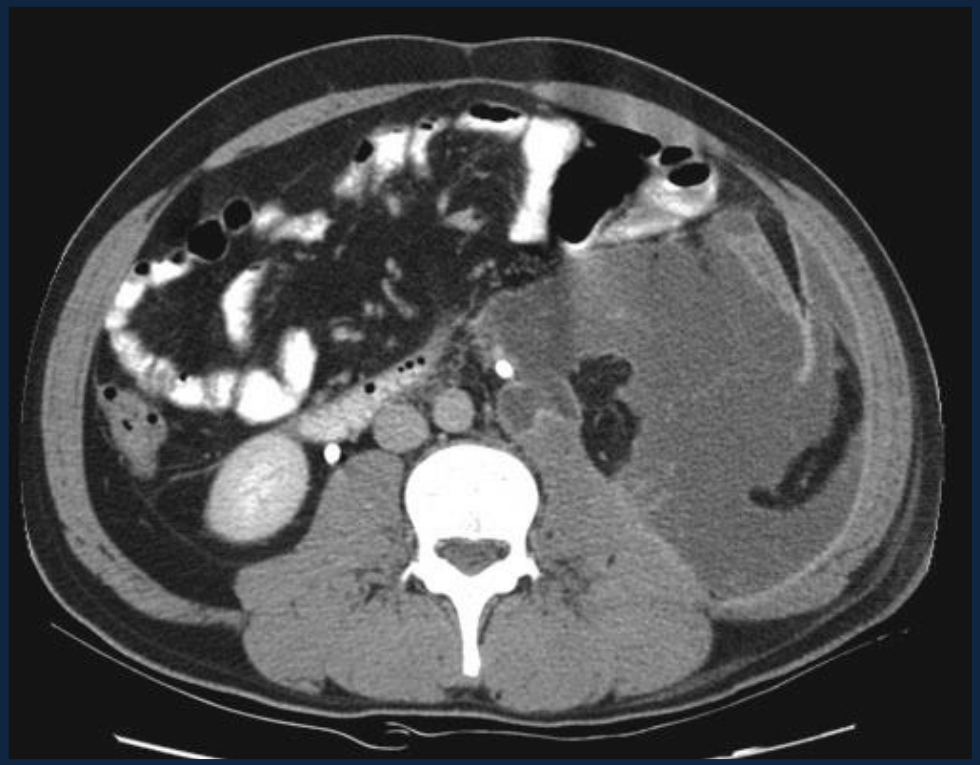

Meyers, Springer (2011)

Espaço para-renal posterior

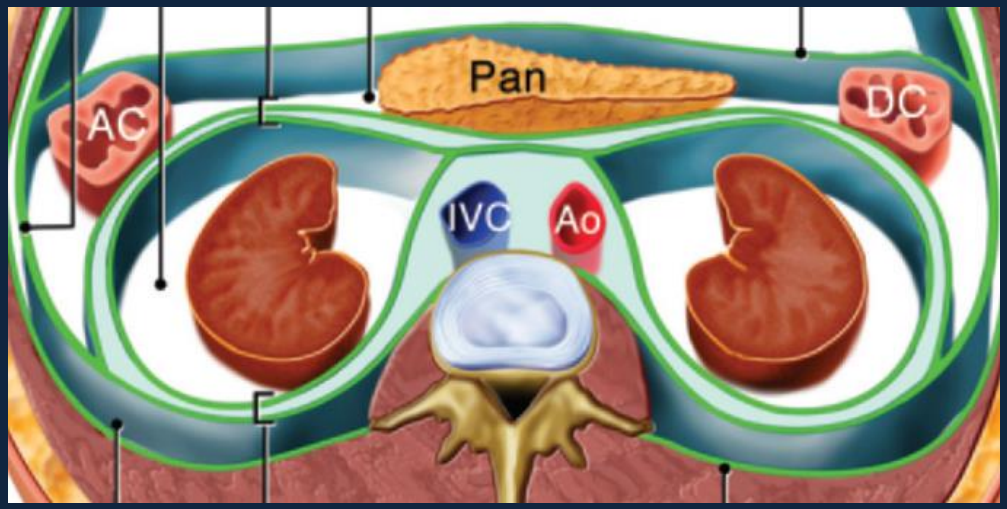

Limites:

- Anterior: Fáscia renal posterior (Zuckerkandl)
- Posterior: Fáscia transversalis
- Continua-se de forma ininterrupta externamente à fáscia lateroconal
- Inferiormente aberto para a pélvis

Espaço para-renal posterior

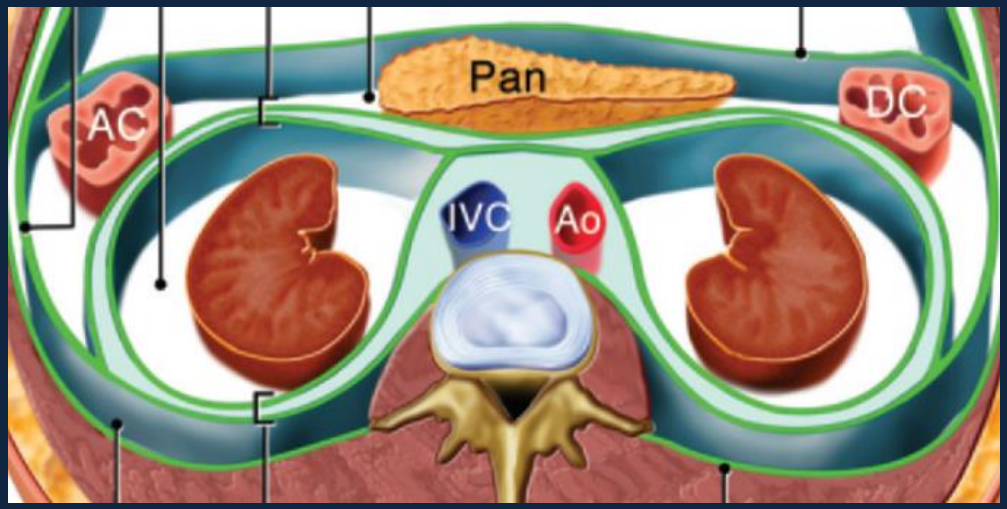

Conteúdo: Não contém órgãos

Não comunicam na linha média

Espaço para-renal posterior

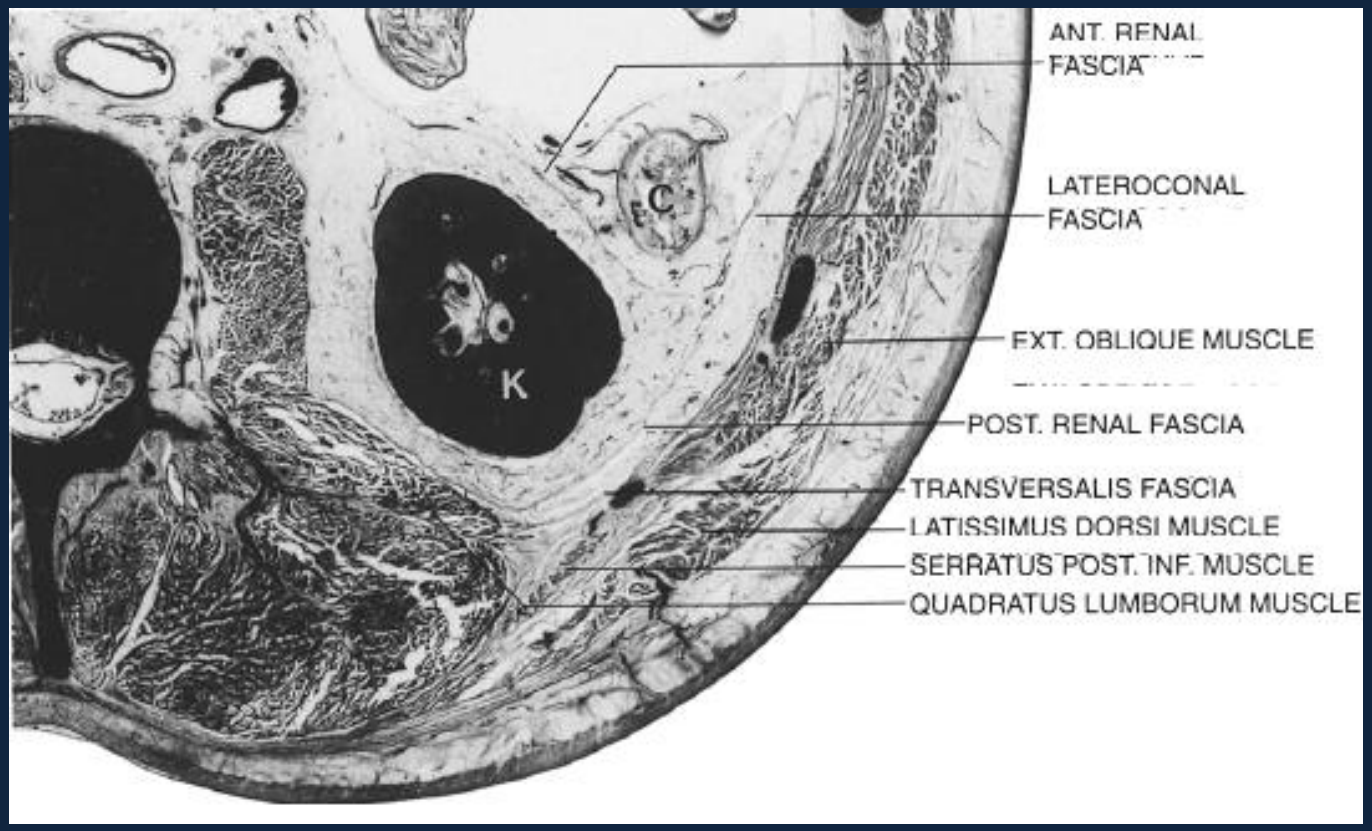

Meyers, Springer (2011)

Espaço retroperitoneal

Planos interfasciais

- Plano retromesentérico
- Plano retrorenal
- Plano lateroconal
- Plano fascial combinado

Espaço retroperitoneal

Planos interfasciais

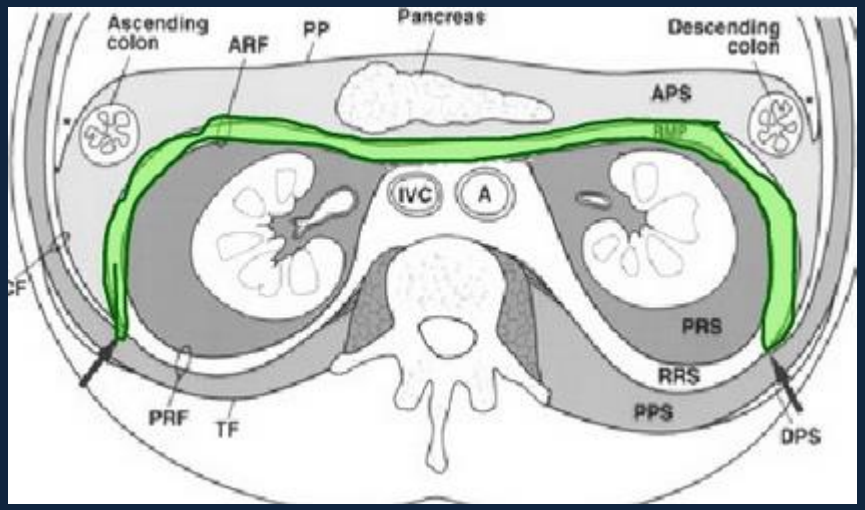

Plano retromesentérico

Espaço retroperitoneal

Planos interfasciais

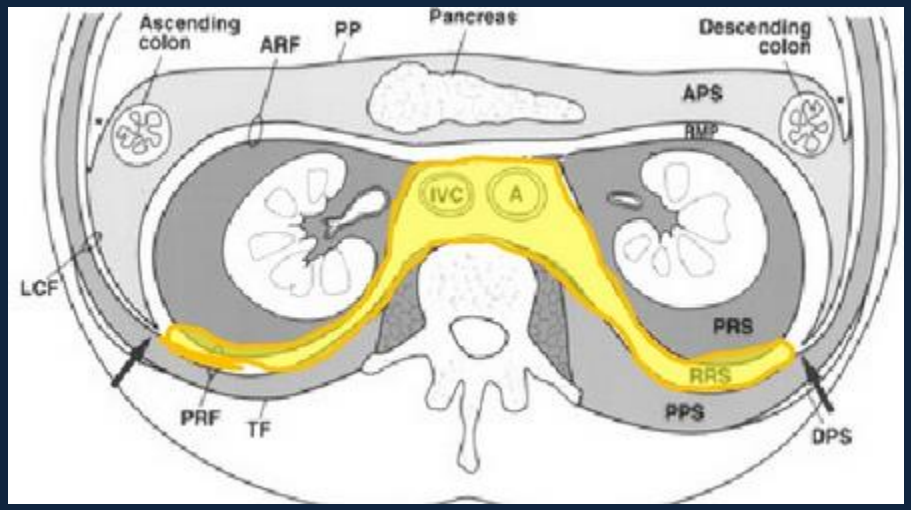

Plano retrorenal

Espaço retroperitoneal

Planos interfasciais

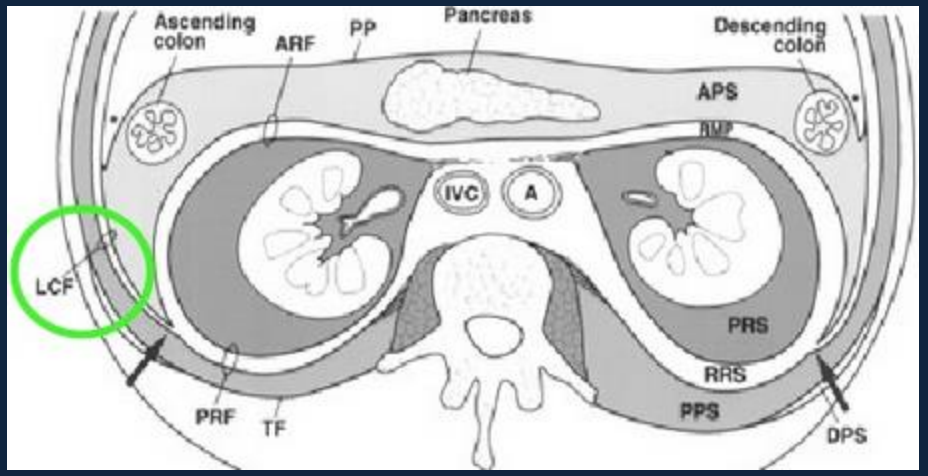

Plano lateroconal

Espaço retroperitoneal

Planos interfasciais

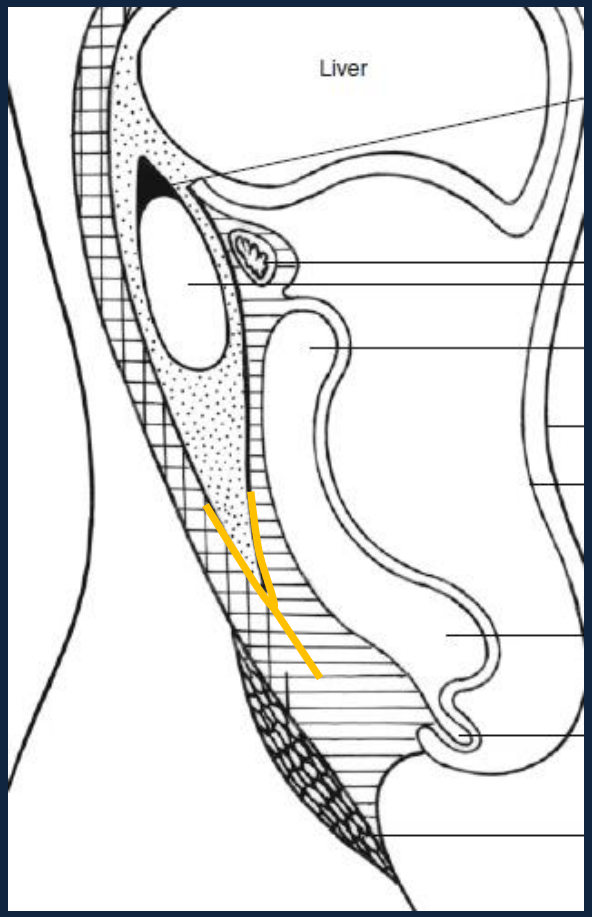

Adaptado de Meyers, Springer (2011)

Plano fascial combinado

Espaço dos grandes vasos

4º compartimento do ERP

Limites:

- Anterior: Fáscias renais
- Lateral: Espaço peri-renal e ureter
- Posterior: Corpos vertebrais e músculo psoas
- Superiormente: Continua-se com o espaço retrocrural

Conteúdo: Aorta, veia cava inferior e linfáticos

Importância do músculo Psoas

Ao nível do rim

- Bordo externo do psoas contacta com a gordura peri-renal

Abaixo do rim

- Psoas contacta com a gordura do espaço para-renal posterior

Serviço de Imagem Médica, CHUC

Psoas

Sinal do psoas

- Ausência
  - mesmo unilateral, é pouco específica (escoliose, rotação, tecido adiposo escasso)

- Ausência segmentar

  é mais específica
  - **Espaço perirenal** – obliteração da linha superiormente
  - **Espaço pararenal posterior** – obliteração inferior

Serviço de Imagem Médica, CHUC

Espaço retroperitoneal

3. SINAIS RADIOLÓGICOS

Localização de massas ao retroperitoneu

Observar o desvio das normais estruturas anatómicas

- Desvio anterior do pâncreas, rins, supra-renais, ureteres, colon ou duodeno
- Desvio dos grandes vasos

Órgão de origem

Sinais

- **Sinal do bico**
  - Quando um massa deforma o bordo de um órgão em forma de bico, é provável a sua origem nesse órgão

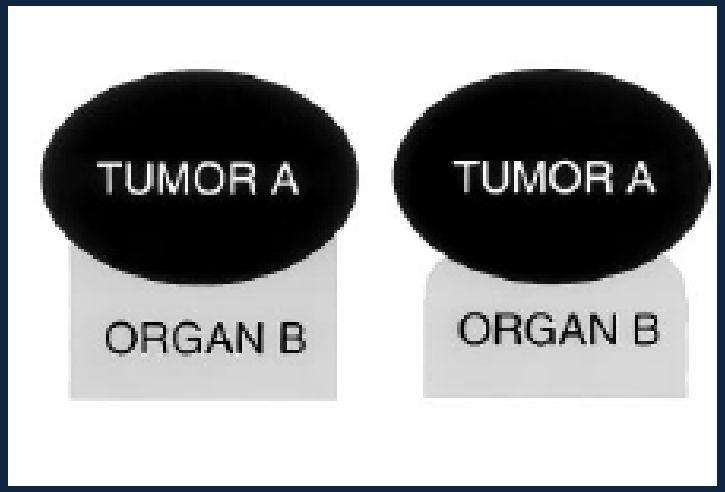

Nishino, Radiographics (2003)

Órgão de origem

Sinais

- **Sinal do bico**
  - Quando um massa deforma o bordo de um órgão em forma de bico, é provável a sua origem nesse órgão

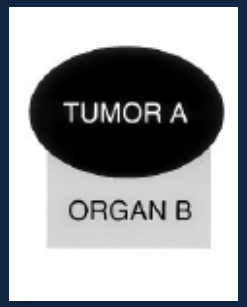

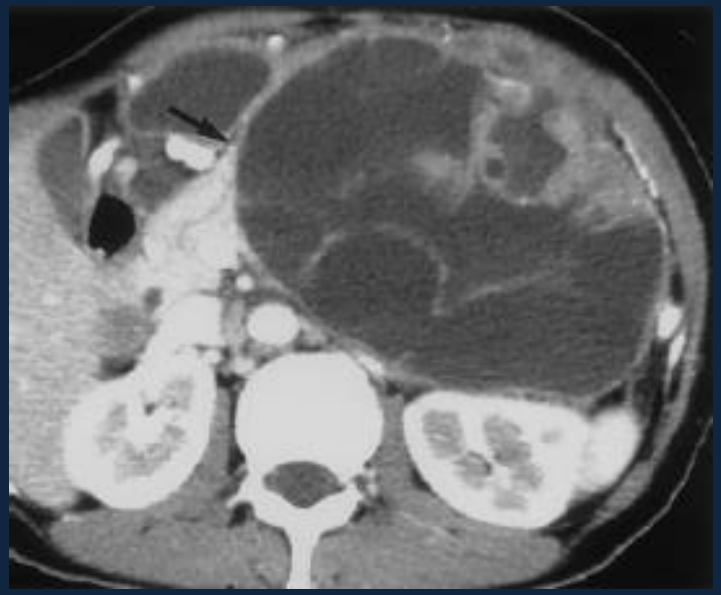

Nishino, Radiographics (2003)

Órgão de origem

Sinais

- **Órgão fantasma**
  - Quanto uma massa volumosa se origina num órgão pequeno, este pode não ser detetado.

Serviço de Imagem Médica, CHUC

Órgão de origem

Sinais

- **Sinal da artéria nutritiva proeminente**
  - Identificação da artéria nutriva em TC ou RM pode permitir determinar a origem da massa

Espaço retroperitoneal

4. PRINCIPAIS MASSAS PRIMÁRIAS NO ADULTO (TC)

Massas retroperitoneais primárias

Raras

Neoplásicas ou não neoplásicas

- Malignas (79-80%)

Inúmeras massas descritas no ERP

Caraterísticas histológicas do tumor

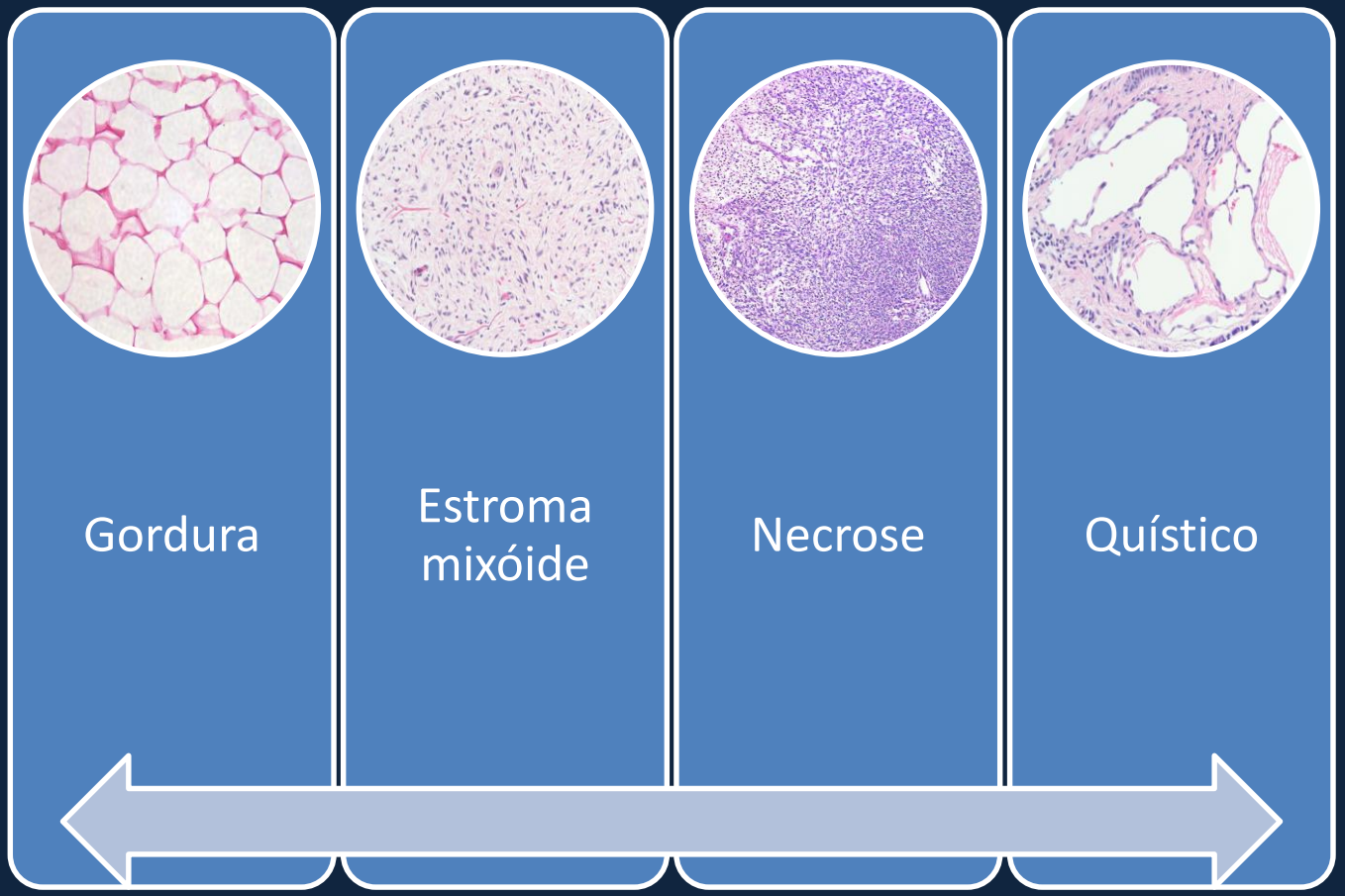

*** Hipervascularização**

Caraterísticas histológicas do tumor

- Gordura

  - Liposarcoma
  - Angiomiolipoma
  - Teratoma

  - Lipoma
  - Mielolipoma

Liposarcoma

Tumor retroperitoneal mais frequente

- 10-15% dos liposarcomas no EPR
- 50-70 anos

Grandes dimensões (> 20 cm) e de crescimento lento

Quatro tipos histológicos:

- Bem-diferenciado
- Desdiferenciado
- Mixóide
- Pleomórfico

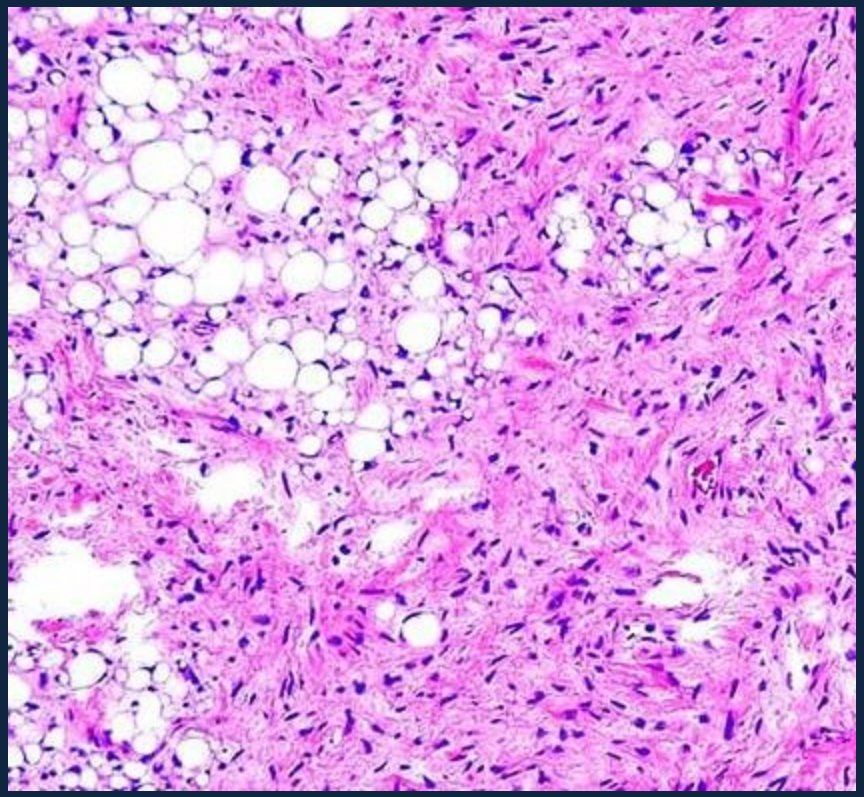

Liposarcoma

TC

- Baixa densidade (gordura)
- Limites bem definidos
- Septos espessos e irregulares/nodulares com realce (≠ lipoma)
- Realce heterogéneo
- Áreas de necrose centrais e invasão **(pleomórfico)**

Miras, ECR (2010)

Angiomiolipoma

Contém vasos sanguíneos, células musculares lisas e tecido adiposo

- 25 – 35 anos
- ♀; Esclerose tuberosa (bilateral)

Não é encapsulado

Localização:

- Rins, ERP, pele e trato GI

Angiomiolipoma

TC

- Pequenos: Homogéneos
- Volumosos: Heterogéneos com grande quantidade de tecido adiposo e vasos - hipervascular
- Vasos ingurgitados que atravessam a lesão, aneurismas ou hemorragia (≠ liposarcoma)

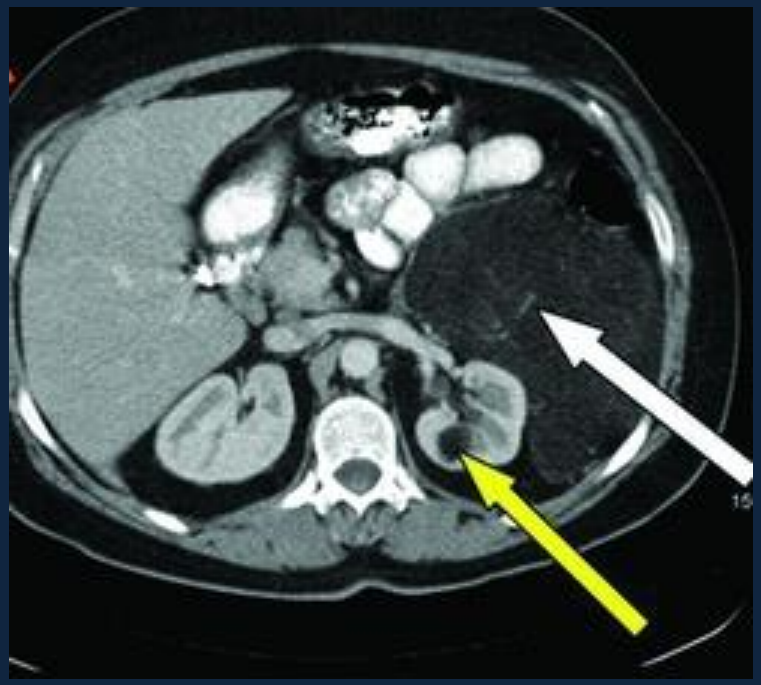

Minja, Case Reports in Nephrology (2012)

Teratoma

Tumor de células germinativas com origem em células pluripotentes interrompidas durante a sua migração

- < 10% ERP
- ♀ (<6 meses e adultos jovens)

Benignos ou malignos

Teratoma

Teratoma maduro

TC

- Predominantemente quístico
- Calcificações (dentiformes)
- Áreas de gordura
- Nível gordura-líquido é caraterístico
- Proeminencia sólida digitiforme (Rokitansky em 81%)

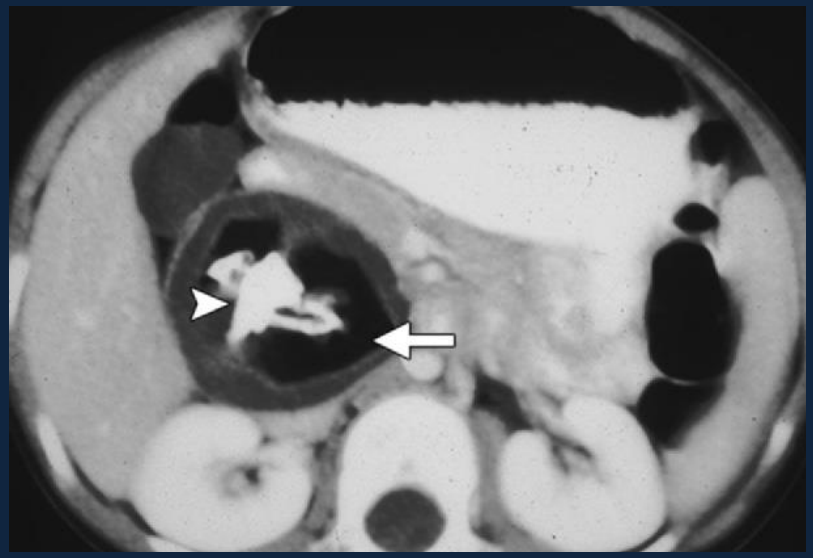

Rajiah, Radiographics (2011)

Malignidade rara (crianças > adultos)

Espessamento parietal, margens irregulares e infiltração de órgãos adjacentes.

Teratoma

Imaturo

Menos frequente

Mais células indiferenciadas

Idades mais jovens (<20 anos)

Mais frequentes junto ao pólo superior do rim esquerdo

TC

- Sólido, com escassas áreas de gordura e áreas quísticas
- Calcificações mal definidas

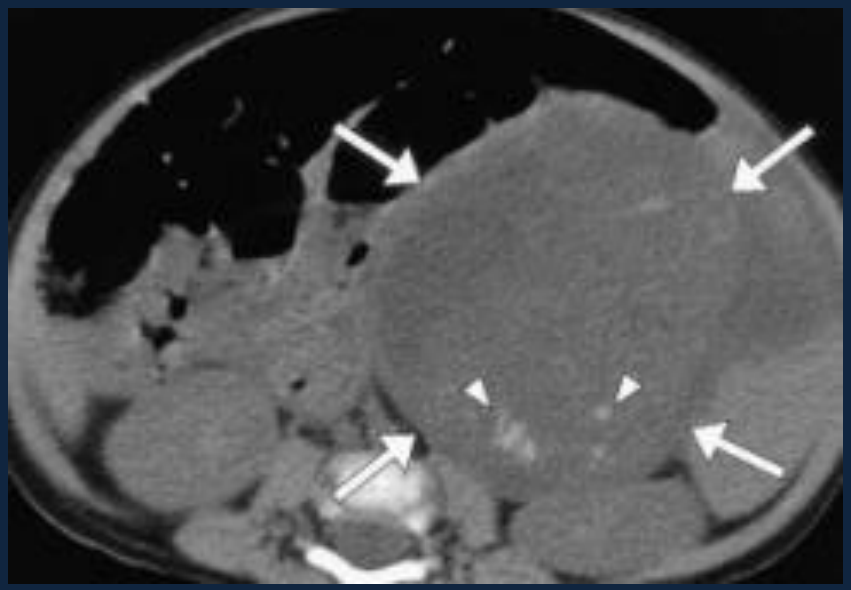

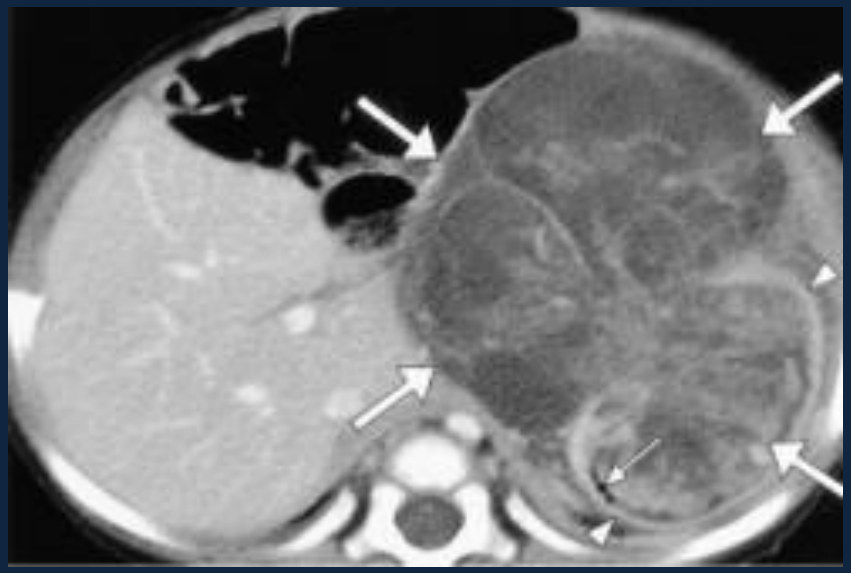

Yoon, Korean Journal of Radiology (2000)

Caraterísticas histológicas do tumor

- Estroma mixóide
  - Schwannoma
  - Neurofibroma
  - Liposarcoma mixoide
  - Histiocitoma fibroso maligno mixóide

Schwannoma

Tumor benigno com origem nas células de *Schwann*

- ♀ (2:1)
- 20-50 anos

Tumor encapsulado

- Estende-se ao longo do trajeto do nervo, comprimindo-o para a sua periferia

Localização no ERP

- Paravertebral
- Perirenal
- Pre-sagrado

Transformação maligna rara

Schwannoma

TC

- Pequenos:
  - Redondos e homogéneos
- Grandes:
  - Ovalados e heterogéneos
  - Calcificações punctiformes ou curvilíneas

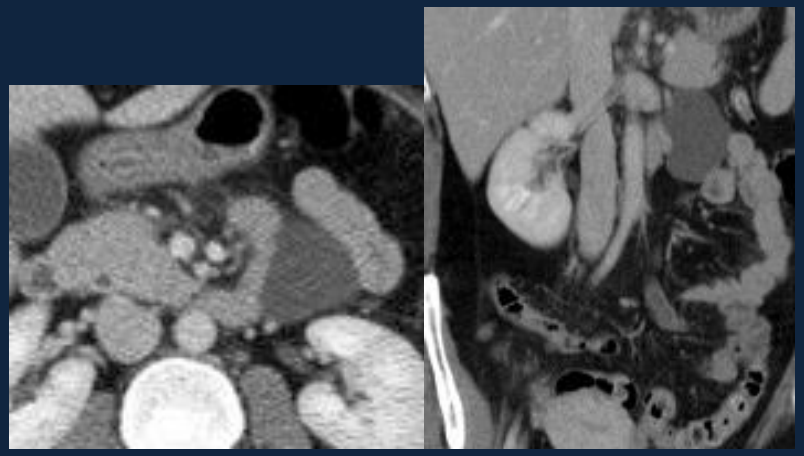

Rajiah, Radiographics (2011)

Caraterísticas histológicas do tumor

- Necrose
  - Leiomiosarcoma
  - Liposarcoma pleomórfico

Leiomiosarcoma

Origem no músculo liso, vasos, ou remanescentes dos ductos de *Wolff*

- ♀

Volumosos (> 10 cm)

Encapsulados

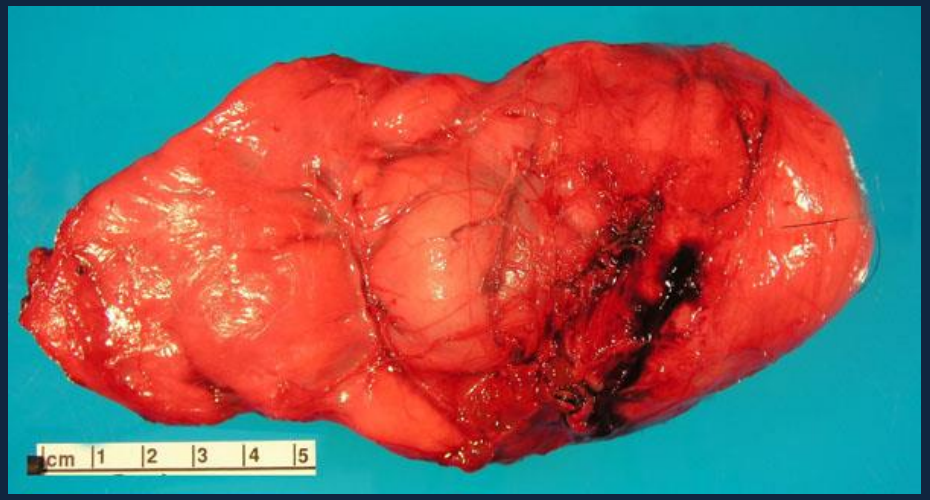

Metástases (tardias): Fígado, pulmões ou gânglios

Leiomiosarcoma

TC

- Hipervasculares
- Pequenos:
  - Sólidos e homogéneos
- Grande:
  - Áreas de necrose e, por vezes, hemorragia
  - Presença de necrose extensa e envolvimento contínuo de um vaso (Caraterística)

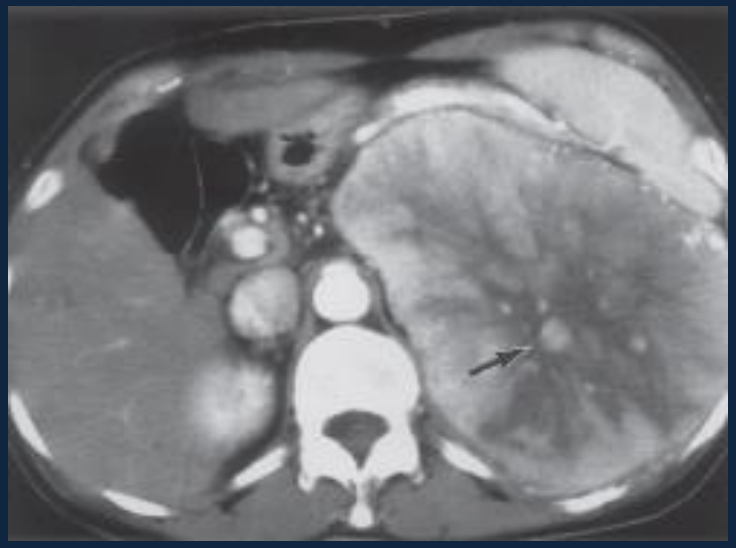

Nishino, Radiographics (2003)

Leiomiosarcoma

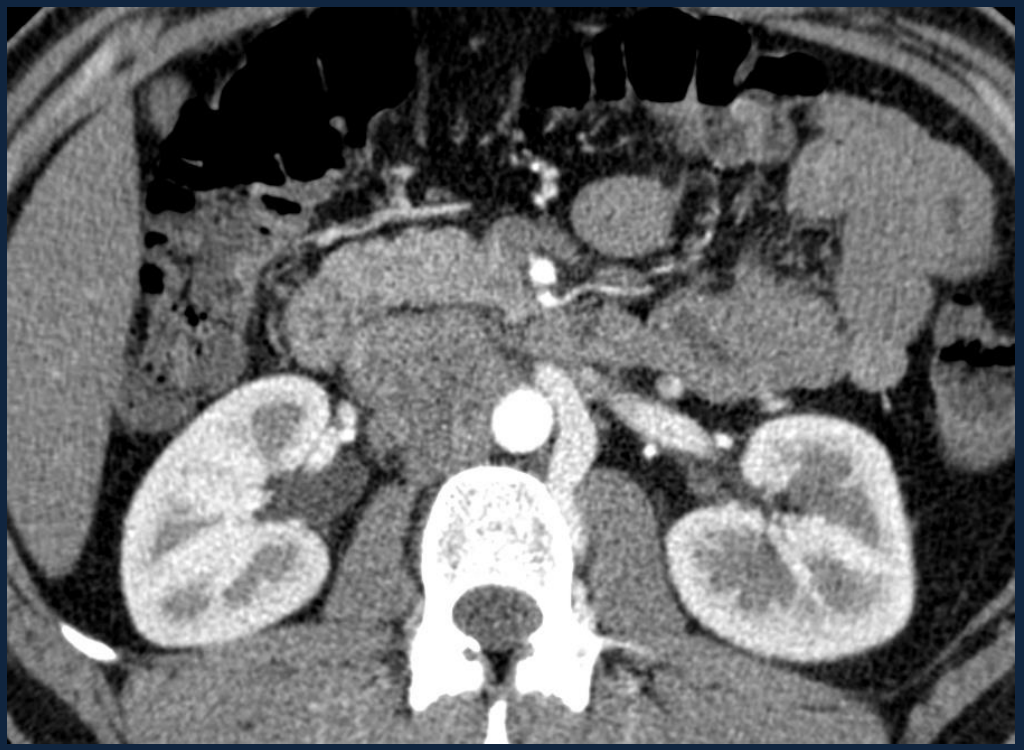

Serviço de Imagem Médica, CHUC

Caraterísticas histológicas do tumor

- Quístico

  - Linfangioma
  - Linfocelo
  - Hematoma
  - Urinoma
  - Pseudoquisto pancreático
  - Linfangioleiomioma
  - Tumor quístico mucinoso

Linfangioma

Malformação na comunicação dos linfáticos ERP com as cadeias linfáticas

- ♂

Localização:

- Em qualquer região
- Pescoço e axilas (95%)
- ERP, etc.

TC

- Multiloculares de parede fina
- Baixa densidade
- Compressão de ansas intestinais
- Podem envolver mais de um compartimento retroperitoneal

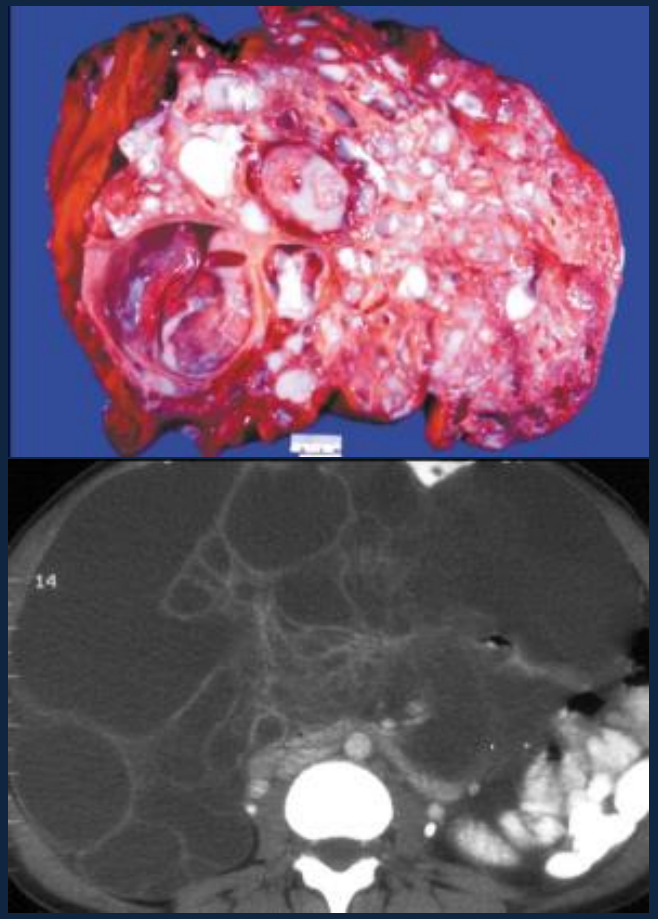

Linfocelo

Coleção de linfa sem revestimento epitelial

- Após linfadenectomia retroperitoneal ou transplante renal

TC

- Massa homogénea de baixa densidade (gordura)
- Calcificações raras

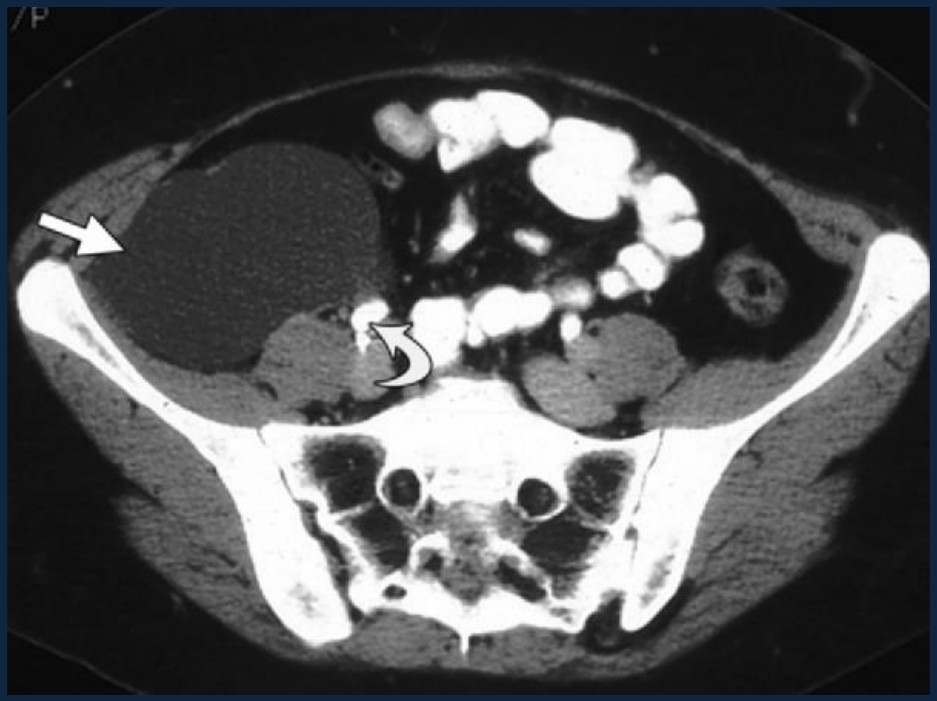

Rajiah, Radiographics (2011)

História clínica é chave para o diagnóstico

Hematoma

Causado por trauma, discrasia sanguínea, anticoagulação, rotura de aneurisma ou iatrogénica.

TC

- Densidade depende do tempo de evolução
  - Agudo ou sub-agudo: heterogéneo e denso
  - Crónico: baixa densidade
- Ausência de realce
- Redução com o tempo

Serviço de Imagem Médica, CHUC

Urinoma

Coleção de urina extravasada

Causa:

- Trauma
- Iatrogénico

TC

- Massa bem definida
- Opacificação em fase excretora
- Hidronefrose

Rajiah, Radiographics (2011)

Pseudoquisto pancreático

Coleção de fluido pancreático secundária a pancreatite

Encapsulado

Localizações
- Peripancreática
- Pélvis, mediastino, etc.

TC
- Homogénea de baixa densidade
- Parede com realce
- Outros sinais de pancreatite

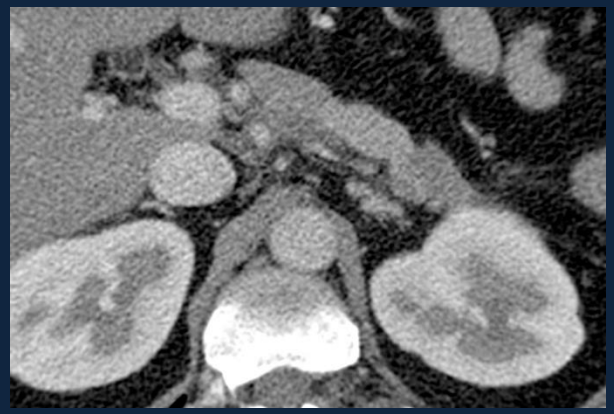

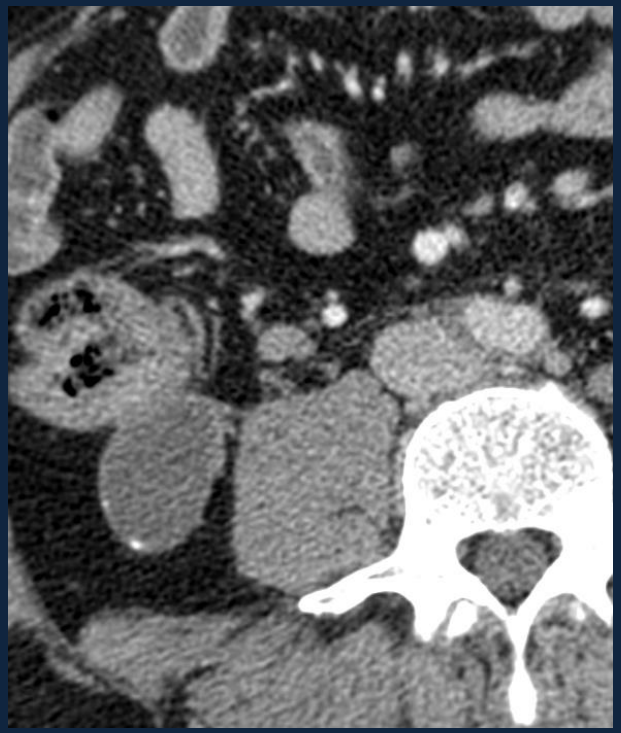

Serviço de Imagem Médica, CHUC

Padrão de realce

- Hipervascular

(++)

- Paraganglioma

(+)

- Histiocitoma Fibroso Maligno
- Leiomiosarcoma
- Outros sarcomas

Paraganglioma

Fecromocitoma extra-adrenal

Tumor com origem nos gânglios parassimpáticos

- Associações: MEN 1, NF1, von Hippel-Lindau
- 3ª-4ª décadas

Produção de catecolaminas (40%)

TC

- Massa lobular hipervascular
- Áreas de necrose e hemorragia
- Calcificações punctiformes (15%)
- Nível líquido-líquido, se hemorragia

Metastização

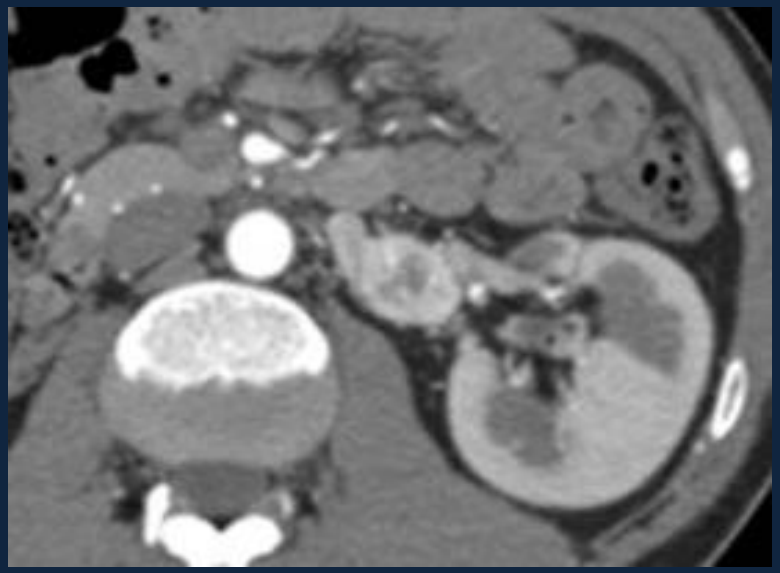

García, World Journal of Pathology (2013)

Outros sarcomas

- Rabdomiosarcoma
- Angiosarcoma
- Condrosarcoma
- Sarcoma de células sinoviais

Outras patologias ERP

- Fibrose retroperitoneal
- Linfoma
- Doença de Erdheim-Chester
- Hematopoiese extra-medular
- Plasmocitoma extra-medular
- Tumor desmóide

Fibrose retroperitoneal

Idiopática **(Doença de Ormond)**

- ♂
- 40-60 anos

Secundária: Fármacos, Malignidade, hemorragia, infeções, radiação, trauma

TC

- Massa de tecidos moles que envolve aorta (desde artérias renais à sua bifurcação)
  - Não a desvia
- Realce depende da atividade:
  - Ativa: intenso
  - Crónica: fraco/nenhum

Serviço de Imagem Médica, CHUC

Outros sinais: Hidronefrose, Aneurismas da aorta

Linfoma

Neoplasia retroperitoneal comum

- 14% dos Linfomas não-Hodgkin no ERP
- 40-70 anos

TC

- Massa homogénea
- Limites bem definidos
- Realce homogéneo
- Engloba as estruturas sem as comprimir
  - **"Floating aorta sign"**
- Calcificação e necrose (após Terapêutica)

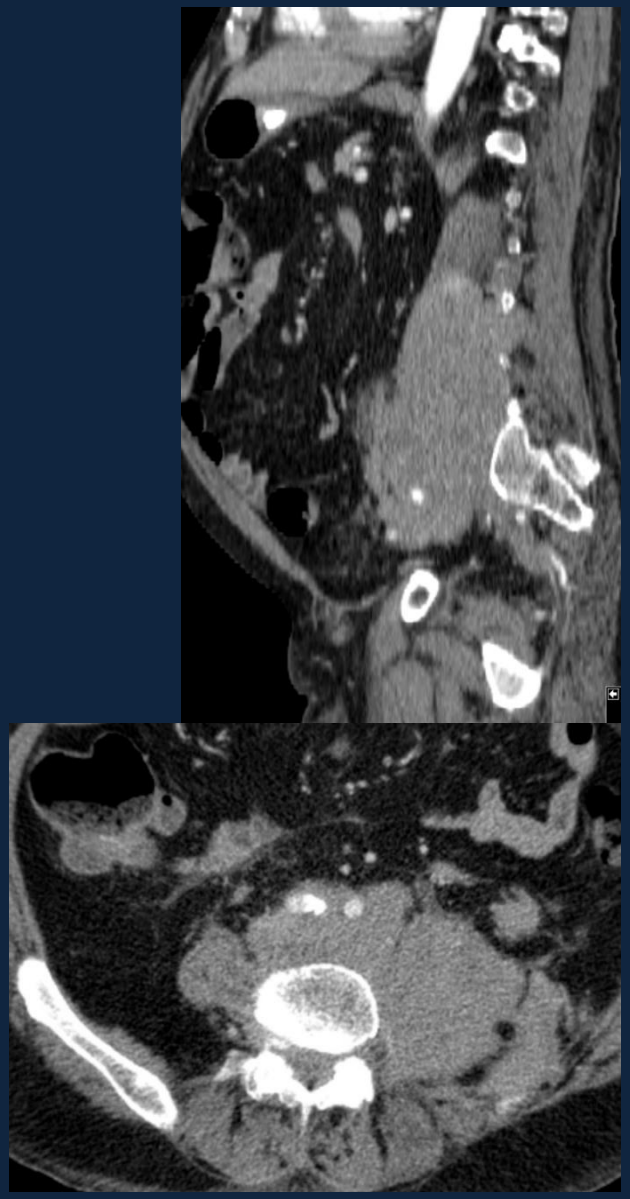

Serviço de Imagem Médica, CHUC

Doença de Erdheim-Chester

Granulomatose lipóide

Forma rara de Histiocitose não-Langerhans

TC

- Espessamento bilateral da gordura perirenal
  - "Hairy kidney"
- Dilatação do bacinete e ureter proximal
- Infiltração periaortica circunferencial
  - "Coated" aorta

Antunes, Insights Imaging (2014)

Doença de Erdheim-Chester

Radiografia dos ossos longos

- Esclerose meta-diafiária dos ossos longos
  - Poupa as epífises

Antunes, Insights Imaging (2014)

Hematopoiese extramedular

Proliferação anómala de tecido hematopoiético fora da medula óssea

Em resposta à ↓ hematopoiese:

Hemoglobinopatias

Mielofibrose

Leucemia/Linfoma

Localização:

- Fígado
- Baço
- Gânglios
- ERP (menos frequente)

Hematopoiese extramedular

- TC
  - Alargamento das costelas e perda da normal trabeculação
    - Expansão medular
  - Massas paravertebrais lobuladas
  - Hiper ou isodensas

Serviço de Imagem Médica, CHUC

5. Conclusões

- Três compartimentos classicamente descritos no ERP: espaço para-renal anterior, peri-renal e para-renal posterior.
- Espaço dos grandes vasos é o 4º espaço.
- Disseminação de patologias pode ocorrer pelos planos interfasciais.
- Localização de massas ao ERP pelo desvio das suas normais estruturas.

5. Conclusões

- Sinais que permitem localizar órgão de origem: “sinal do bico”, “sinal do órgão fantasma” e “sinal da artéria nutritiva proeminente.
- Componentes caraterísticos do tumor ajudam no seu diagnóstico diferencial: gordura, estroma mixoide, áreas quísticas, necrose.
- A presença de realce hipervascular pode também auxiliar o diagnóstico.

Bibliografia

- Meyers M., Charnsangavej C., Oliphan M. “Meyers’ Dynamic Radiology of the Abdomen: Normal and Pathologic Anatomy”, 6th Ed. Springer (2011)
- Rajiah P., Sinha R., Cuevas C. *et al* “Imaging of uncommon retroperitoneal masses”, Radiographics (2011)
- Nishino M., Havakawa K. Minami M. *et al* “Primary retroperitoneal neoplasms: CT and MR imaging findings with Anatomic and Pathologic diagnostic clues”, Radiographics (2003)
- Tirkes T., Sandrasegaran K., Patel A. *et al* “Peritoneal and retroperitoneal anatomy and its relevance for cross-sectional imaging”, Radiographics (2012)
- Miras C. Gutierrez P,, Hodge S. et al “Primary retroperitoneal tumors: 10 years experience” ECR (2010)
- Minja E. Pellerin M., Saviano N. et al “Retroperitoneal Extrarenal Angiomyolipomas: An Evidence-Based Approach to a Rare Clinical Entity” Case Reports in Nephrology (2012)

Bibliografia

- Yoon S., Foo, H., Lee I., et al “Immature gastric teratoma in na infant: a case report”, Korean Journal of Radiology (2000)
- García P., Alberto J., Uria L., et al “Retroperitoneal Paraganglioma: Clinical Presentation and Treatment Outcomes in Two Patients” World Journal of Pathology (2013)
- Antunes C., Graça B., Donato P., “Thoracic, abdominal and musculoskeletal involvement in Erdheim-Chester disease: CT, MR and PET imaging findings” Insights Imaging (2014)
- Caiafa R., Vinuesa A., Izquierdo R. et al.“Retroperitoreal Fibrosis: Role of Imaging in Diagnosis and Faloow up.” RadioGraphics (2012).
- Hong W., Yu x., Jiang M. et al. “Solitary extramedullary plasmacytoma in retroperitoneum: A case report and review of the literature.” World j Gastroenterol (2009)
- Hoarau N., Slim K., e Ines D. “CT anda MR imaging of retroperitoneal schwannoma.” Journal de Radiologie Diagnostionelle (2013)

FIM